ISSN-Nr. 1619-369

KFO IG
Wir setzen Maßstäbe

KIEFERORTHOPÄDISCHE
INTERESSENGEMEINSCHAFT

Fachvereinigung
Deutscher Kieferorthopäden

KFO intern

Umfassende Dentofaziale Orthodontie und Kieferorthopädie (UOO)

Comprehensive Dentofacial Orthodontics and Orthopedics (COO)

Priv.-Doz. Dr. Benedict Wilmes
Der Mesial-Distal-Slider

Prof. Dr. Gerhard F. Riegl
Erfolgsfaktor Benchmarking

Dipl.-Inform. Frank Hartung
Digitale Abformung mittels DVT

Weitere Themen

- Interdisziplinäre Zusammenarbeit
- Berichte von Seminaren
- KFO-Grenzfälle mit Invisalign
- eCligner & Clinical Approach to four bicuspid Extraction case

Erfahrungsbericht einer fachübergreifenden Zusammenarbeit

Umgestaltung eines funktionsfähigen, neuwertigen Zahnersatzes nach Maßgabe osteopathischer Therapieprinzipien

Dr. Jürgen Abt, Frankfurt am Main

Bei einer 57-jährigen Patientin mit erheblichem körperlichen und psychischen Leidensdruck, verursacht durch Schmerzen im gesamten Bewegungsapparat, verstärkt durch einen funktionell und kosmetisch unvorteilhaft gestalteten Zahnersatz, mussten neue Wege abseits der heute gültigen zahntechnischen und zahnmedizinischen Lehrmeinung gesucht und beschritten werden.

Diese Fallpräsentation zeigt auf, dass die interdisziplinäre Zusammenarbeit zwischen Osteopathie, Kieferorthopädie, Zahnmedizin und Zahntechnik nicht nur Modifikationen dessen zulässt, was als evidenzbasiert und damit als allgemeinverbindliche Behandlungsrichtlinie auch unter forensischen Gesichtspunkten zu erbringen ist, sondern diese geradezu erforderlich macht, um Behandlungserfolge und letztlich fachlich ein Umdenken weg von festzementierten Richtlinien und Vorstellungen zu bewirken.

Die Patientin stellte sich erstmalig im August 2011 dem **Osteopathen** vor. Sie klagte über Schmerzen und Störungen der Beweglichkeit im gesamten Rücken. Als sehr belastend stellte sie die Beschwerden im Bereich des Beckens, der linksseitigen Gesäßregion, sowie des gesamten linken Beines bis in die Fußsohle reichend dar. Der Schlaf sei erheblich gestört und längeres Gehen nicht möglich. In den letzten zehn Jahren hätten sich diese Symptome ausgebildet und stetig zugenommen. Bisherige Therapien hatten keinen Erfolg erbracht. Hingegen sei eine wesentliche Steigerung der Schmerzen eingetreten als im Jahr 2009 eine zahnärztliche Behandlung erfolgte. Es wurden beherdete Zähne im Oberkiefer entfernt, so dass auf dem verbliebenen und überkronungswürdigen Restzahnbestand ein Zahnersatz angefertigt werden musste. Die Entscheidung fiel zu Gunsten einer teleskopierenden abnehmbaren Brücke, welche konstruktionsbedingt den Oberkiefer-Alveolarkamm hufeisenartig und damit die paarig angelegte Maxilla starr umfasst (Abb.1, Abb. 2).

Die klinische Untersuchung ergab bei inkorporierter Prothese nahezu erstarrte, wie „festgezurrte“, knöcherne Strukturen des Schädels, vor allem des Gesichtsschädels. Zudem zeigten sich Dysfunktionen am cranio-cervikalen Übergang und ausgedehnte Fehlstellungen im Bereich des gesamten Rückens mit vielfältigen Schmerzpunkten. Das Zwerchfell erwies sich linksseitig als äußerst gespannt. Der linke M. iliopsoas war verkürzt und durch die Tonuserhöhung erheblich druckschmerzhaft. Das Becken war links nach cranial rotiert, im Sinne einer Pseudo-Beinverkürzung auf dieser Seite, das linke Bein war nach innen gedreht. Laterale Muskelgruppen und Fascien des linken Oberschenkels waren angespannt und sehr druckschmerzhaft, dies setzte sich über den Unterschenkel in die Fußsohle fort.

Abb. 1

Abb. 2

Die ausgegliederte teleskopierende Brücke überschreitet die Mittellinie starr, Ansicht von okklusal und basal.

Nach Ausgliederung der Prothese trat unmittelbar eine erhebliche Besserung im Beschwerdebild der Patientin auf, die Schmerzen und die beschriebenen Dysfunktionen waren fühlbar reduziert.

Zum Grundverständnis der osteopathischen Sichtweise werden nun anhand der Maxilla die Bewegungsmuster der Schädelknochen dargestellt:

Die Maxilla ist ein paarig angelegter Knochen, verbunden über die Sutura palatina mediana, und steht dabei in Interaktion mit weiteren knöchernen Strukturen des Schädels, welche sich rhythmisch mit etwa zehn Zyklen pro Minute bewegen. Dadurch kommt es im Wechsel zur Außen- und Innenrotation sowie zu einem Anheben und Senken beider Anteile der Maxilla (Abb. 4). Man spricht hierbei von der Ausbildung eines romanischen oder gotischen Bogens im Bereich des Gaumens.

Abb. 3

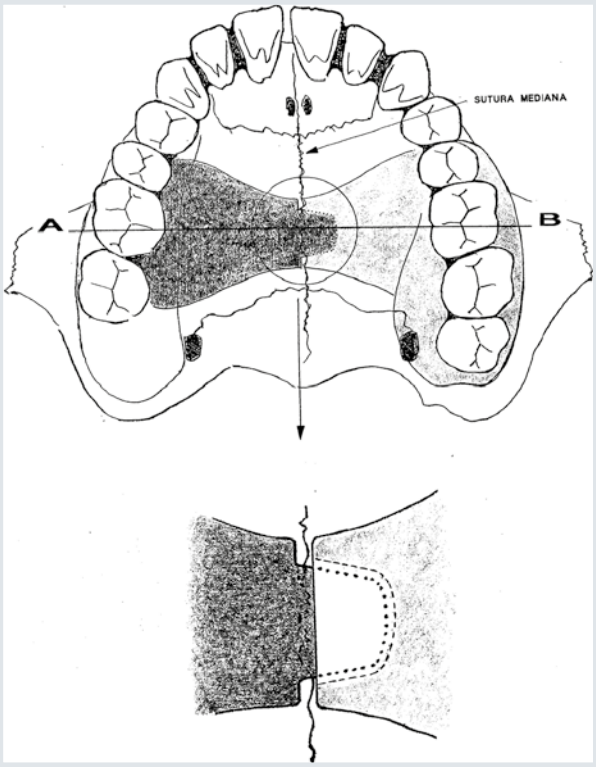

Die Skizze zeigt in der Aufsicht auf das Palatum durum ossis maxillae schematisiert die Beziehung des abnehmbaren Zahnersatzes zur Sutura palatina mediana und die Modifikation in diesem Bereich durch den zweiteiligen Transversalverbinder. Das Fügeprinzip von Matrize und Patrize ist in der Ausschnittsvergrößerung dargestellt. Die Schnittebene A-B wird in Abbildung 4 beschrieben.

Dieser Rhythmus ist für den Geübten tastbar. William G. Sutherland, einer der führenden Wissenschaftler in der Geschichte der Osteopathie, führte diesen Rhythmus auf die abwechselnde Produktion und Resorption von Liquor zurück. Dieses Bewegungsmuster ist an allen Strukturen palpierbar.

Bezogen auf die Symptome unserer Patientin ist eine freie Beweglichkeit der Maxilla in ihren beiden Anteilen Grundvoraussetzung eines unbehinderten Ablaufs dieses Vorganges. Ist dieser gestört - auch als „Blockierung“ bezeichnet - werden die Dysfunktionen in alle Bereiche des Körpers weitergeleitet. Beispielhaft

Abb. 4

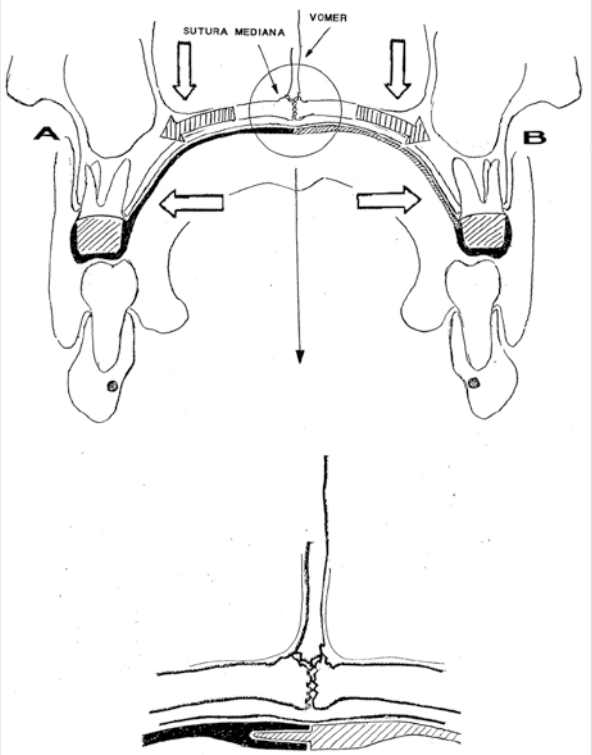

Der Schnitt A-B in der Frontalebene durch das Viscerocranium in Höhe der ersten Molaren zeigt den hochsensiblen und stressbehafteten Bereich zwischen Sutura palatina mediana und der Fügestelle des nachgerüsteten Transversalverbinders. Matrize (schwarz) und Patrize (schraffiert) sind in der Ausschnittsvergrößerung im Querschnitt skizziert. Die weißen Pfeile deuten schematisch die Phase der Außenrotation mit Absenkung des Gaumens und Auswärtsbewegung der Zahnreihen an. Die schraffierten Pfeile kennzeichnen dabei die Rotation in der Transversalen. Die zusätzliche Bewegung in der Sagittalebene ist nicht dargestellt. Die Gesamtbewegung ist dabei als Summe aller Kraftvektoren zu verstehen. Der Einfluss auf das Vomer wird ebenfalls erkennbar. Das Prinzip der Konuskronen-Abstützung ist zeichnerisch beispielhaft für die Molaren 16 und 26 erfasst.

sei die enge Verbindung zum Vomer, Os ethmoidale mit der in die Schädelhöhle ragenden Crista galli genannt, an welcher sich wiederum die Falx cerebri anheftet mit dem daraus erkennbaren Einfluss auf das durale System.
Im Fall unserer Patientin bewirkte die prothetische Versorgung eine Erstarrung des Oberkiefers. Die Beweglichkeit über die Sutura mediana war nicht mehr möglich, mit entsprechenden Auswirkungen. Erst nach Ausgliederung des Zahnersatzes kam es zur unmittelbaren Besserung der Beschwerden. Osteopathische Manipulationen, zuvor noch ohne fassbaren Einfluss, führten nun zu weiteren Entlastungen. Nach dem Wiedereinsetzen der Prothetik waren die Dysfunktionen in ihrer vollen Intensität wieder vorhanden.

Durch die enge interdisziplinäre Zusammenarbeit zwischen Osteopathie und Kieferorthopädie wurde die Patientin zunächst zur **funktionskieferorthopädischen Beratung** vorgestellt. Die klinische Untersuchung ergab bei der 57 Jahre alten Patientin die bereits beschriebene Schmerzsymptomatik, einen tiefen Biss mit Einbiss der Unterkiefer-Incisivi in die palatinale Oberkieferschleimhaut und eine Frontzahnstufe von etwa 8 mm. Als Ausgangssituation konnte ein Deckbiss vermutet werden.

Es musste im vorliegenden Fall nach Lösungen gesucht werden, um einen vorhandenen, funktionsfähigen, etwa zwei Jahre alten Oberkiefer-Zahnersatz funktionstechnisch und kosmetisch so umzugestalten, dass die osteopathische Therapie schlussendlich zielführend erfolgen konnte.

Abb. 5

Ausgangssituation bei geöffnetem Mund

Hierzu war es dringendst erforderlich die Bewegungseinschränkung der paarigen Maxillaanteile aufzuheben. Der die Mittellinie starr überschreitende Zahnersatz als Verursacher dieser Problematik musste verändert oder neu geplant werden, dies wurde eine Aufgabe für den prothetisch tätigen Kollegen.

Die **zahnärztliche Untersuchung** der Patientin zeigte eine Oberkieferversorgung aus dem Jahr 2010 (Abb. 5, Abb. 6), bestehend aus einer hochgoldhaltigen, kunststoffverblendeten, zirkulären teleskopierenden Brücke, abgestützt auf einem Restzahnbestand von zehn Zähnen (Abb. 1, Abb. 2). Die noch vorhandenen Zähne 17, 16, 15, 13, 11, 21, 22, 23, 24, 25 trugen Konuskronen (Abb. 7), darauf abgestützt die abnehmbare Brückenversorgung, die in ihrer Eigenschaft, alle fehlenden Zähne zu ergänzen, zwangsläufig eine starre Umfassung des gesamten zahntragenden Kieferknochens bewirkte. Eine durchaus übliche Vorgehensweise, um bei stark

Abb. 6

Ausgangssituation, auffällig ist die kosmetisch ungünstige Gestaltung des Frontzahnbereichs

Abb. 7

Patientin mit ausgegliedertem Zahnersatz, sichtbar der mit Primärkoni versorgte Restzahnbestand.

reduziertem, aber parodontal einwandfreiem Zahnbestand eine stabile und allen Belastungen und kosmetischen Erfordernissen des täglichen Lebens gewachsene prothetische Lösung zu schaffen. Die zahnärztliche Planung und zahntechnische Ausführung waren nach den allgemein gültigen Richtlinien nicht zu beanstanden, wenngleich die Ausführung im kosmetisch sensiblen Frontzahnbereich unvorteilhaft, aber durchaus korrigierbar war.

Die Schmerzsituation der Patientin erforderte es, entsprechend der osteopathischen Therapiegrundsätze, die Sutura palatina mediana zu entlasten, um hier eine Mobilisation der Anteile des Gesichtsschädels zu ermöglichen. Der vorliegende Zahnersatz bewirkte jedoch gerade hier eine starre Verbindung.

Die daraus abzuleitenden Änderungen wurden mit dem **dentaltechnischen Fachlabor** diskutiert, das auf dieser Basis die technische Lösung erarbeitete. Es stand außer Frage, dass die Teilung der abnehmbaren teleskopierenden Brücke in der Mittellinie zwischen den beiden mittleren Schneidezähnen 11 und 21 unumgänglich war. Dadurch würde die Patientin eine in zwei Hälften abnehmbare Versorgung erhalten. Beide Teile könnten sich jedoch während des Schlafs oder im Falle von Bewusstlosigkeit lösen und in Speiseröhre oder Luftröhre gelangen.

Daher musste etwa in Höhe der Molaren als sicherndes Element eine Transversalverbindung aus Kobalt-Chrom-Stahl den Gaumen überqueren und beide Teile beweglich zusammenfügen. Diese Platte erhielt im vorliegenden Patientenfall in Höhe der Sutura eine

Abb. 8

Abb. 9

Beide Prothesenteile separiert, dabei befindet sich der Patrizenteil des zweiteiligen Transversalverbinders auf dem Meistermodell, der Matrizenteil in der Ansicht von basal auf der Laborunterlage.

Abb. 10

Die modifizierte Prothetik mit Blick auf die Lumina der Sekundärkoni, den schleimhautgetragenen Freiendsattel 26/27 und den zweiteiligen Transversalverbinder. Beide Prothesenhälften sind unvollständig gefügt, um das Funktionsprinzip der Matrize-Patrize-Verbindung aufzuzeigen.

Abb. 11

Matrize und Patrize des geteilten Transversalverbinders auf dem Meistermodell zusammengefügt zur funktionsbereiten prothetischen Einheit

Teilungstelle mit Freiheitsgraden eingearbeitet, ähnlich der bekannten Nut- und Feder-Verbindung beim Fügen von Holzpaneelen, bestehend aus einer Matrize und einer Patrize (Abb. 3, Abb. 4).

Das labortechnisch erforderliche zweizeitige Vorgehen gliederte sich primär in die Produktion der Patrize im Wachsausschmelzverfahren, danach folgten Modellation und Präzisionsguss der Matrize. Die Patrize erhielt dabei in sagittaler Richtung eine Breite von 12-15 mm, in der Transversalen eine Länge von 10-12 mm und im Querschnitt mit 1-2 mm Stärke eine leichte Keilform (Abb. 8, Abb. 9).

Diese zungenähnliche Gestaltung wurde gewählt, um ein Verkanten und Verkeilen in allen möglichen Freiheitsgraden zu vermeiden. Für den Spaltraum zwischen beiden Teilen nach dem Fügen von Matrize und Patrize war zudem allseitig etwa 1 mm vorgesehen. Beide Teile sind extraoral vollständig trennbar (Abb. 10) können aber nur nach dem kompletten Zusammenfügen inkorporiert werden (Abb. 11), so dass ein unkontrolliertes risikobehaftetes Auseinanderfallen innerhalb der Mundhöhle unmöglich wird.

Diese technische Variante soll „Frankfurter Transversalverbinder“ genannt werden, Patentschutz und Markenschutz sind beantragt !

Die kosmetischen Veränderungen an den Verblendungen der Frontzähne sollten den unvorteilhaften Eindruck „zu langer Zähne“ mildern. Dies ließ sich bei der prognathen Ausgangssituation im Tiefbiss und der extremen horizontalen Frontzahnstufe nur in engen Grenzen verwirklichen (Abb. 13, Abb. 14).

Bei der Patientin musste ein ungewöhnlicher Weg beschritten werden, der ein Herantasten in kleinen Schritten erforderlich machte, da keine Erfahrungsberichte zur Verfügung standen und der Misserfolg den Verlust der vorhandenen Prothetik und deren kostenintensive Neuanfertigung zur Folge gehabt hätte. Zunächst wurde durch eine kleine, mit handgebogenen Einarm-Klammern (0,9 mm federharter KFO-Draht) am noch unveränderten Zahnersatz fixierbaren Kunststoffplatte überprüft, ob nicht der den Gaumen überspannende Transversalverbinder ein Fremkörperempfinden und einen Würgereiz auslöst, wodurch der Plan gescheitert wäre, zumal die Patientin über entsprechende Probleme beim Zähneputzen berichtete.

Abb. 12

Die modifizierte Prothetik im Mund der Patientin, erkennbar das infolge der nun freien Beweglichkeit in der Sutura palatina mediana nachträglich entstandene Diastema und die auseinandergewichenen Anteile des Transversalverbinders

Abb. 13

Abb. 14

Die inkorporierte modifizierte Prothetik in der Ansicht von labial.

Gleichzeitig konnte während der Tragezeit dieses Hilfsmittels durch Einbau eines Kobalt-Chrom-Plättchens an der Auflagefläche zur Gaumenschleimhaut überprüft werden, ob eine Allergie gegen diesen Werkstoff zu bestätigen sei. Glücklicherweise konnte die Patientin den anfänglichen Würgereiz nach einigen Tagen beherrschen, und eine Kontaktallergie war nach den zwei Wochen des Probetragens ebenfalls nicht erkennbar. Das neue zweiteilige Verbindungselement wurde in dieser Zeit auf der Basis eines Präzisionsabdruckes laborseitig vorbereitet und innerhalb eines Arbeitstages eingebaut. Hierzu wurden zur Erzielung einer höheren Präzision alle Bauteile, also beide Transversalverbindungselemente und die zuvor mittig geteilte Brücke, intraoral angepasst, mit Pattern-Resin spannungsfrei zusammengefügt und anschließend diese gesamte Konstruktion in einem Fixationsabdruck mit Monopren transfer sicher fixiert ins Labor gebracht und dort mittels Laser zusammengefügt wurde.

Die kosmetische Umgestaltung durch neue Kunststoff-Verblendungen folgte wenige Tage später.

Bereits einen Tag nach Eingliederung des umgebauten Zahnersatzes berichtete der osteopathisch behandelnde Kollege über eine zuvor nicht vorstellbare Linderung der Leiden der Patientin. Der Erfolg unserer gemeinschaftlichen Maßnahmen war umfassend.

Auch bei der zahnärztlichen Kontrolle zeigten sich dann zuvor ungeahnte Veränderungen. Die Entspannung in der Sutura palatina mediana ergab nun eine Achsendivergenz der ursprünglich parallel vermessenen Primärkoni, so dass dies eine massive Klemmwirkung durch die geänderte Einschubrichtung der einzelnen Kronen und damit des gesamten Zahnersatzes zur Folge hatte. Eine Ausgliederung war nur noch mittels Crown-Butler in der Praxis möglich. Die hauchfeine Trennstelle zwischen den Zähnen 11 und 21 hatte sich zu einem Diastema von 1 mm entwickelt und auch die Fügestelle der palatinalen Verbindung war um 1 mm auseinandergewichen (Abb. 12).

Laborseitig konnte dies in mehreren Sitzungen durch subtraktive Maßnahmen in den Lumina und an der Patrize korrigiert werden, andernfalls wäre die Neuanfertigung an dieser Stelle nun unvermeidbar geworden. Dennoch blieb die Friktion der Koni weiterhin stärker als zuvor, so dass sich die Patientin vorübergehend einer zahnärztlichen Pinzette als Hilfswerkzeug zur Ausgliederung bedienen musste.

Bei der gemeinschaftlichen Abschlusskontrolle im Kreise aller Beteiligten konnten noch Störkontakte an der Prothetik durch den Osteopathen in regio 14/15 diagnostiziert und in gleicher Sitzung durch Einschleifmaßnahmen korrigiert werden.

Osteopathische Maßnahmen, auch im Bereich der cranio-sakralen Region, werden fortgeführt. Ebenso erweisen sich nun die von der Patientin stets in den Vordergrund gestellten Beschwerden an der Außenseite des linken Oberschenkels, in der lateralen Wadenregion sowie an der Fußsohle als therapierbar.

Die Patientin schildert aus ihrer heutigen Sicht den gemeinschaftlich erreichten therapeutischen Erfolg:

„Nachdem ich eine jahrelange ergebnislose Odyssee unter den unterschiedlichsten medizinischen Fachdisziplinen, wie Orthopädie, Neurologie u.a. hinter mich gebracht hatte, kam die positive Wandlung im Krankheitsgeschehen erst durch den späten Besuch beim Osteopathen. Nun lernte ich auch Körpersignale zu beobachten und konnte so erleben, wie die Verspannung im Kieferbereich dem Rücken und dem ganzen Körper signalisiert wird und wie alleine das Entnehmen des Zahnersatzes aus dem Mund diese Blockade lösen konnte. Die Leistungsfähigkeit meines Körpers erfuhr dann, nach der Optimierung der Prothetik, eine erhebliche Steigerung, die osteopathische Behandlung zeigte nun enorme positive Effekte, das Rückenleiden wurde gelindert und ich kann auch längere Wanderungen wieder beschwerdefrei genießen. Ich möchte daher ausdrücklich Betroffene mit ähnlichen Symptomen ermuntern, sich auf den gleichen therapeutischen Weg zu begeben, das Ergebnis ist überwältigend."

Margot R.

Der vorgestellte Behandlungsfall zeigte einmal mehr, dass ohne die Bereitschaft zur Entwicklung eines fachübergreifenden Verständnisses für Gesamtzusammen-

hänge und ohne die wünschenswerte Zusammenarbeit aller medizinischen, zahnmedizinischen und technischen Fachdisziplinen gerade in schwierigen Fällen keine zielführende Therapie erbracht werden kann.

So wurde deutlich, dass die Ursachen mancher Misserfolge oder untherapierbarer Fälle im Netzwerk einer gut funktionierenden Zusammenarbeit durchaus lösbar oder gar erst erkennbar werden. Sobald gemeinsam nach Lösungen gesucht wird und auch der Patient durch seinen Willen zur Mitarbeit bereit ist, den unter Umständen langwierigen und unbequemen Weg ohne übersteigerte Erwartungshaltung mit zu gehen, wird auch ein nicht alltäglicher Therapieweg erfolgreich sein und wie im vorliegenden Fall durch eine überglückliche Patientin gedankt.